Alex. Merker

Diss. Breslau

1909

Aus der Königl. Chirurgischen Universitäts-Klinik zu Breslau.
(Direktor: Prof. Dr. Küttner.)

Beitrag zur Kasuistik des Dünndarm-Volvulus und Wringverschlusses.

Inaugural-Dissertation

der

Hohen Medizinischen Fakultät der Königl. Universität zu Breslau

zur

Erlangung der Doktorwürde

in der

Medizin und Chirurgie

vorgelegt von

Alexander Merkert,
Zabrze, Knappschaftslazarett.

ACAD. MED. DAT. BIBL.

Breslau 1909.
Druck der Breslauer Genossenschafts-Buchdruckerei, E. G. m. b. H.

Gedruckt mit Genehmigung der medizinischen Fakultät
der Universität Breslau.
Referent: Professor Dr. Küttner.

Meinen lieben Eltern

in Dankbarkeit gewidmet.

Digitized by the Internet Archive
in 2026

https://archive.org/details/IA41548214_0058

Durch Herrn Professor Dr. Küttner ist mir ein Ileusfall, hervorgerufen durch Volvulus und Wringverschluß, zur Bearbeitung übergeben, und ich möchte nicht verfehlen, Herrn Professor Dr. Küttner an dieser Stelle für die Überlassung dieses Falles meinen verbindlichsten Dank zu sagen.

Es handelt sich um einen verheirateten Schäfer J. K., über dessen Anamnese und Krankheitsverlauf in Kürze folgendes zu berichten ist:

Familienanamnese o. B.

Der Kranke hatte vor 4 Jahren einen Anfall von Stuhlverhaltung; jedoch ging diese damals nach einigen Tagen auf Einnahme von Medizin zurück. Dann war er angeblich ohne Beschwerden bis jetzt. Seit 8 Tagen will er keinen Stuhl mehr gehabt haben. Winde gingen zunächst noch ab, seit etwa 3—4 Tagen aber auch nicht mehr. Es stellte sich öfters Erbrechen ein verbunden mit starken Schmerzen im Leibe, die durch Gaben von Opium und durch Morphiuminjektion bekämpft wurden.

Befund: Kleiner schwächlicher Mann in mäßigem Ernährungszustande mit gesunder Gesichtsfarbe und von verhältnismäßig gutem Allgemeinzustand.

Herz: o. B.

Puls: beschleunigt, doch regelmäßig und leidlich kräftig.

Lungen: o. B.

Abdomen: nicht gebläht, in der rechten Unterleibsgegend geringe Druckempfindlichkeit, keine Resistenzen, keine Darmsteifungen.

Per rectum nihil.

Da der Zustand des Kranken ein guter ist, durch die Gaben von Opium und Morphium das Bild aber so verwischt ist, daß man zu einer bestimmten Diagnose schwer gelangen kann, soll zunächst durch Einläufe versucht werden, Stuhl zu erzielen.

12. VIII. Allgemeinzustand unverändert, kein Erbrechen, keine Schmerzen, Leib weich. Gegen Abend Auftreten von Schmerzen. Stuhl bleibt auch nach Einläufen angehalten.

13. VIII. In der Nacht sehr reichliches Koterbrechen; Allgemeinzustand unverändert.

Sofort Operation in Äthertropfennarkose. (Oberarzt Dr. Danielsen.)

Zunächst kleiner Hautschnitt unterhalb des Nabels; nach Eröffnung des Peritoneum drängen sich sofort stark geblähte Ileumschlingen vor. Der Schnitt wird nach oben bis an den Prozessus Xiphoides verlängert, wonach man guten Überblick gewinnt. Man sieht zunächst ein Konvolut von stark geblähten und kollabierten Darmschlingen, in denen eine Orientierung äußerst schwer ist. Nachdem die geblähten Schlingen ganz vorgelagert sind, wobei eine Perforation in einer Ileumschlinge, und zwar an der Stelle, wo geblähte Schlinge in kollabierte übergeht, gefunden, und sofort, ohne daß sich viel Kot entleert, abgeklemmt wird, bekommt man einen besseren Überblick in die Tiefe und sieht nun zahlreiche Verwachsungen, teils Stränge teils flächenhaft, zwischen Dickdarm und tieferem Ileum, aber auch zwischen Dickdarm und höherem Ileum, so daß sich diese Stränge quer durch das ganze Abdomen spannen. Sie werden unterbunden und durchtrennt. Nun gelingt es, die mehrfachen Darmverschlingungen zu entwickeln, und es zeigt sich nun, daß die geblähten Schlingen um das Mesenterium in eine Drehung von 180 Grad gegen den Uhrzeiger verdreht sind, und daß sich außerdem eine kollabierte Darmschlinge quer durch das Abdomen zieht, die in ihrer eigenen Achse verdreht ist; unter dieser waren die jetzt geblähten Darmschlingen hindurchgezogen, und die

Perforationsstelle hatte jedenfalls gerade unter der quer gespannten Darmschlinge gelegen und so den stärksten Druck aushalten müssen. Auf dem Mesenterium zeigen sich überall narbige, das Mesenterium kontrahierende Stränge und Verwachsungen, die auf eine alte Peritonitis hindeuten. Die Darmschlingen werden nun unter der quer gespannten Schlinge hervorgezogen, diese letztere Schlinge durch weitere Unterbindungen und Durchtrennung von Adhäsionen frei gemacht und nun liegt der Darm völlig entwirrt vor uns. Die Stelle der Perforation wird mit Graserklemmen abgeklemmt, die Darmwände durch drei- bis vierfache Naht geschlossen und dann eine Enteroanastomose Seit zu Seit direkt an der Resektionsstelle gemacht: Übernähung einer Adhäsionsstelle am Darm, woraus sich noch hörbar Gas entleerte. Danach reichliche Ausspülung des Abdomens mit Kochsalzlösung. Dann Rücklagerung der Därme, Schluß des Abdomens durch Etagennaht, Verband, Heißluft, Digalen, Kochsalzinfusion.

14. 8. Allmählicher Verfall, Puls klein, trotz vieler Kochsalzinfusionen und Kampferinjektionen Exitus.

Sektion: Ausgedehnte Peritonitis; die Enteroanastomose hat gut gehalten und ist gut durchgängig.

Es handelt sich in diesem Falle um ein Krankheitsbild, welches durch die Gaben von Opium und Morphium derartig verwischt ist, daß mit klarer Sicherheit eine bestimmte Diagnose unmöglich gestellt werden kann. Kurz vor der Operation treten die Ileuserscheinungen erst in den Vordergrund. Die Laparotomie zeigt ganz verworrene Verhältnisse, in denen eine Orientierung kaum möglich ist. Es wird daher die Eventration der Darmschlingen vorgenommen. Man sieht nun, daß man es mit einem Volvulus des Ileum zu tun hat; dasselbe ist um 180 Grad gegen den Uhrzeiger um das Mesenterium gedreht. Außerdem besteht ein Wringverschluß, d. h. eine Ileumschlinge ist um ihre eigene Achse gedreht und geknickt.

Wie erklärt sich nun der Volvulus?

Bevor ich zur Beantwortung dieser Frage schreite, will ich in Kürze einige Fälle zitieren, die mit meinem Falle in Bezug auf die Ätiologie des Volvulus eine gewisse Ähnlichkeit haben.

Danielsen (Beiträge zur klinischen Chirurgie, 1906): Frau Rentier K., 55 Jahre, aus Marburg. Patientin hat früher viel an Gallensteinkoliken gelitten, bei denen stets starke Schmerzen und heftiges Erbrechen auftraten. Die Anfälle, zum Teil ganz kurz dauernd, nahmen im Laufe des letzten Jahres an Häufigkeit und Schwere zu. Nur einmal wurden trotz genauer und regelmäßiger Stuhluntersuchungen Konkremente gefunden, die sich aber bei chemischer Untersuchung nicht als Gallensteine, sondern als Darmsteine herausstellten. Am 3. I. 05 setzte ein erneuter schwerer Anfall ein, der zunächst wieder als Gallensteinkolik angesprochen wurde, bis Erscheinungen von Darmverschluß auftraten. Am 7. I. 05 morgens wurde Herr Professor Küttner als Konsiliarius zugezogen.

Befund: Sehr elend und kollabiert aussehende Frau. Temperatur in recto 37,3, Puls 120. Kontinuierliches Erbrechen von leicht fäkulentem Geruch; kein Stuhl, keine Flatus. Abdomen sehr stark aufgetrieben. Leberdämpfung nach oben verdrängt, verkleinert. Keine nachweisbare Dämpfung in den abhängigen Partien. In der linken Unterbauchgegend ist der Bauch besonders stark meteoristisch. Man sieht eine mannskopfgroße Vorwölbung, welche als die aufgetriebene Flexura sigmoidea angesprochen wird. Daß ein Hindernis besteht, ergibt sich aus der zeitweise sichtbaren Peristaltik, welche von deutlichen Darmgeräuschen begleitet ist. Vom Rektum und von der Vagina aus ist nichts zu fühlen. Lungen ohne nachweisbare Veränderungen. Herztöne etwas leise, aber regelmäßig. Im Urin reichlich Indikan.

Bis zum Abend werden regelmäßig hohe Einläufe gemacht. Da diese Therapie ohne jeden Erfolg bleibt, am 7. I. 05 abends Laparotomie, Äthernarkose. 15 cm langer Medianschnitt mit Exzision des Nabels. Der Schnitt

muß im Verlauf der Operation nach oben und unten verlängert werden. Es ergeben sich sehr komplizierte Verhältnisse. Der große in der linken Darmbeinschaufel sicht- und fühlbare Tumor stellt sich als das bis zur Mannskopfgröße ausgedehnte dunkelblaurot injizierte Coecum heraus; um dieses herum liegt ein Kranz zyanotischer, stark geblähter Dünndarmschlingen. Versucht man durch Zug an den Darmteilen die Verschlingung zu lösen, so ziehen sich die Knoten immer fester zusammen. Colon transversum und Flexur mit Mühe sichtbar gemacht, sind kollabiert, liegen also unterhalb des Hindernisses. Eine volle Orientierung wird erst gewonnen, als aus dem verlängerten Laparotomieschnitt der ganze Magendarmtraktus vom Magen bis zum Colon ascendens herausgewälzt und in heiße Tücher eingeschlagen ist. Nun zeigt sich, daß das in die linke Bauchseite verlagerte Coecum, welches an einem langen Mesocoecum hängt, um mehr als 180 Grad gedreht ist, und daß sich um den torquierten Stiel des Mesocoecum das ganze, ebenfalls ein auffallend langes Mesenterium tragende Dünndarmbukett bis zum Duodenum mit einer Achsendrehung von 360 Grad herumgelegt hat. Die Lösung der Verschlingung gelingt nicht ohne weiteres, da neben frischen Verklebungen zahlreiche alte Verwachsungen bestehen, welche getrennt werden müssen. Das Mesenterium zeigt an den verschiedensten Stellen die strahligen Residuen der schrumpfenden Mesenterialperitonitis. Nach Lösung zahlreicher Verwachsungen gelingt es schließlich, den Volvulus durch Zurückdrehen zu lösen. Die Dünndarmschlingen werden in richtige anatomische Lage gebracht. Die Bauchwunde läßt sich ohne Punktion der Darmschlingen durch schichtweise Naht schließen. Dauer der Operation 1 Stunde.

Patientin ist nach der sehr eingreifenden Operation stark kollabiert, erholt sich jedoch im Laufe der Nacht nach subkutanen Kochsalzinfusionen und Kampferinjektionen.

8. I. 05 wird morgens Kaffee vertragen. Auf Einläufe und Physostigmininjektionen gehen am Nachmittag Flatus

ab und es erfolgen gegen Abend massenhaft dünnflüssige Stühle.

9. I. 05. Patientin ist noch etwas schwach. Reichlicher Stuhl, kein Erbrechen. Patientin behält die flüssige Kost ohne Übelkeit. — 10. I. 05 Puls erheblich gebessert. Patientin macht einen sehr guten Eindruck. — 12. I. 05. Fortschreitende Besserung; regelmäßig Stuhl und Flatus. Kein Erbrechen. — 13. I. 05 leichte Temperatursteigerung. Lungenerscheinungen, Verdacht auf Pneumonie. — 14. I. 05 Peritonitis. Es wird beim Verbandwechsel an einer Dünndarmschlinge ein Anus angelegt. — 15. I. 05 ausgesprochene Peritonitis. Zunehmende Verschlechterung. — 16. I. 05 Exitus.

Auszug aus dem Sektionsprotokoll (Prof. Aschoff): .... Das Herausheben der Darmschlingen aus dem kleinen Becken gelingt trotz der starken Verklebungen ziemlich leicht. Nach Emporheben derselben sieht man an der Rückseite des Mesenteriums zahlreiche weiße strahlige Narben, davon eine von Fünfmarkstückgröße, die in einem frisch blutig gefärbten Streifen nach der Radix mesenterii hinausläuft. . . . Beim Zurückschlagen der Därme sieht man auch an der Vorderseite des Mesenteriums stärkere Narben, welche zum größten Teile mit frischem Blut durchsetzt und besonders nach der Radix zu am stärksten entwickelt sind.

Wandel (Mitteilungen aus den Grenzgebieten Bd. XI):

C. B., 7 Jahre alter Knabe. Seit seiner ersten Kindheit litt der Knabe an häufigem Erbrechen, welches stets in 2 bis 8tägigen Attacken auftrat. Diese Attacken setzten plötzlich ein mit starkem Leibweh und reichlichem Erbrechen, welches die eingeführten Speisen und Flüssigkeiten in unverändertem Zustande zurückbrachte. Dabei bestand stets Stuhlretention, nicht immer während des ganzen Anfalles, aber oft 3 bis 5 Tage lang. 14 Tage vor seinem Tode zog sich der Knabe beim Spielen eine Fraktur des linken Oberschenkels zu. 6 Tage später trat sehr häufiges,

kopiöses Erbrechen galliger Massen, Appetitmangel und Stuhlverhaltung ein. Das Abdomen war hart, eingezogen, spontan und auf Druck schmerzhaft. Der anfangs niedrige (74 bis 90 in der Min.), weiche, stets aber etwas unregelmäßige Puls wurde frequenter und erreichte eine Frequenz von 126 am 10. Tage. Unter zunehmender Unruhe trat der Tod ein.

Bei der Sektion fällt der stark erweiterte, den größten Teil der Bauchhöhle ausfüllende Magen auf. Die Erweiterung erstreckt sich auch auf den Pylorus, welcher jedoch als Einschnürung zwischen Magen und dem ebenfalls stark dilatierten Duodenum deutlich zu erkennen ist. In der rechten Regio iliaco und Lumbalis liegt das Colon ascendens mit dem Coecum. Sucht man die Ursache der Dilatation des Magens und Duodenums, so findet man, daß das Duodenum in seinem untersten Teil durch einen querverlaufenden Dickdarmteil, der Länge nach das Colon transversum, völlig umschlungen ist. Die rechte Hälfte des Quercolons ist vollständig freibeweglich zusammen mit dem anstoßenden Colon ascendens, welches also nicht an der hinteren Bauchwand befestigt ist, sondern an einer Mesenterialplatte, welche ohne Grenze in das Mesenterium der Dünndärme übergeht und scharnierartig bewegt werden kann. Der Fixationspunkt dieses gemeinsamen Mesenteriums liegt in der Mittellinie, in Höhe des obersten Teiles des 2. Lendenwirbels unterhalb des Pankreas, wo das gemeinschaftliche Gekröse mit einem kaum kleinfingerdicken Stiele an der hinteren Bauchwand hängt. . . . Der Volvulus kann dadurch aufgelöst werden, daß die Dünndärme um 360 Grad zurückgedreht werden. . . . Die Vorderfläche der Pars verticalis duodeni ist vollkommen frei und steht in gar keiner Beziehung zu dem viel mehr caudal verlaufenden Colon transversum. . . . Am Duodenum fehlt vollständig die Pars ascendens duodeni und mit ihr die Flexura duodeno-jejunalis im eigentlichen Sinne.

Möhring (Deutsche medizinische Wochenschrift 1905, No. 7).

Vorstellung einer 72jährigen dekrepiden Frau, die wegen eines Volvulus des Dünn- und Dickdarmes, der mit den Zeichen des Ileus in die Erscheinung getreten war, im Krankenhause am Urban operiert worden ist. Die Frau hatte bereits seit einem Jahre Beschwerden seitens des Leibes, sie hatte dumpfe unbestimmte Schmerzen, oft Stuhlverhaltung und Appetitlosigkeit. Allmählich begann sie zu erbrechen. Bei der Untersuchung zeigte sich, daß der Leib stark aufgeschwollen sei; es ließ sich ein erheblicher Erguß im Abdomen nachweisen, der beiderseitig die Inguinalgegend hernienartig vordrängte, so daß man zunächst dachte, es handle sich um eine inkarzerierte Hernie; aber beide Vorwölbungen ließen sich leicht zurückbringen. Erbrechen hatte die Patientin im Krankenhause nicht; aber im Magen fand sich fäkulenter Inhalt, und Stuhl war auf keine Weise zu erzielen. Oberarzt Brentano nahm am 17. IX. 04 die Operation vor. Bei Eröffnung der Bauchhöhle entleerte sich eine sanguinolente Flüssigkeit. Die Darmschlingen waren blaurot verfärbt, gebläht. Mit der eingeführten Hand konnte man nachweisen, daß der gesamte Dünndarm um seinen Mesenterialansatz von rechts nach links gedreht war und an dem mesenterialen Ansatz fand sich eine weiche entzündliche Schwellung, die für eine verkäste Mesenterialdrüse angesprochen wurde. Von dieser Stelle gingen nun breite Adhäsionen zu den Dünndarmschlingen und hatten zu erheblichen Verwachsungen der Dünndarmschlingen miteinander geführt. Die Adhäsionen werden durchtrennt und die Darmschlingen mit großer Mühe eine nach der anderen aus dem Convolut ausgelöst. Alsdann war es möglich, den gesamten Dünndarm vor die Bauchhöhle zu lagern, um ihn auf diese Weise wieder in seine richtige Lage zu bringen. Dabei zeigte sich, daß an der Achsendrehung auch das Colon teilgenommen hat, und zwar soweit, daß das Coecum mit dem Proc. vermiformis in der Nähe der Milz lag. Durch Verlagerung des Darmes vor die Bauchhöhle war es möglich, durch eine Drehung von links nach rechts den Darm wieder in seine

normale Lage zu bringen und ihn so zu reponieren; dann wurde die Bauchhöhle geschlossen. Die alte Frau überstand den Eingriff gut und hat sich recht erholt. Wir müssen uns vorstellen, daß durch den entzündlichen Vorgang im Mesenterium die Verwachsungen der Darmschlingen entstanden sind und dann durch eine Gelegenheitsursache die Drehung des ganzen Darmconvolutes um den Mesenterialansatz eingetreten ist. Nach der Rückdrehung erholte sich der Darm sehr schnell und bekam eine frischrote Färbung. Die entzündliche Schwellung im Mesenterium ist bisher nicht in die Erscheinung getreten. Fieber hat die Patientin nicht gehabt. Sie hat regelmäßig Stuhl und keine Beschwerden mehr im Leibe. Die Bauchwunde hat eine feste Narbe ohne Neigung zur Hernienbildung hinterlassen.

Philipowicz (Archiv für klinische Chirurgie, Bd. 76, 1905):

A. S., Mann, 51 Jahre alt, am 25. VIII. 03 aufgenommen. Seit 6 Tagen Schmerzen im Bauche, die plötzlich aufgetreten sind, häufiges kopiöses Erbrechen, kein Windabgang. Auf Irrigationen soll früher etwas Stuhlgang gewesen sein. Seit 3 Tagen kein Stuhl. Patient soll früher nie an Schmerzen im Bauche oder an Krämpfen gelitten haben. Der Kranke nimmt infolge großer Schmerzen eine hockende Stellung ein, wobei er von beiden Seiten her den Bauch mit den Händen komprimiert. Bauch mäßig meteoristisch aufgetrieben, besonders in der Gegend beider Rippenbögen und im Epigastrium, nach unten zu verschmälert er sich jedoch etwas. Außerdem scheint das Abdomen durch eine quer durch den Nabel verlaufende Furche in zwei Hälften geteilt zu sein. Nirgends Peristaltik. Über dem ganzen Bauche meteoristischer Schall, die Flanken gedämpft, zeigen ausgesprochenen Schallwechsel. Die Ausheberung des Magens ergibt über 2 Liter einer grünlichgelben, fade riechenden Flüssigkeit. Per rectum lassen sich zirka 2 Liter Wasser eingießen, welches rein zurückkommt. Das Mastdarmrohr läßt sich nur 15 cm hoch hinaufschieben. Im Urin kein Eiweiß

und mäßige Spuren von Indikan. 25. VIII. Operation. Laparotomie in der Mittellinie. Nach Eröffnung der Bauchhöhle entleert sich eine mäßige Menge einer blutig serösen Flüssigkeit und es stürzen eine Menge von stark meteoristisch geblähten, lebhaft geröteten, teils untereinander verklebten, teils mit zahlreicher fibrinöser Auflagerung bedeckten Dünndarmschlingen vor. Nach teilweiser Eventration bemerkt man, daß das unterste Ileum in einer Ausdehnung von über 6 cm vom Coecum an in membranartige, quer über die Achse des Darmes verlaufende, straffe Gebilde eingelagert und hiermit nach rückwärts und gegen die Wirbelsäule fest fixiert ist. Wird nun das Ileum von da ab in proximaler Richtung weiter verfolgt, so zeigt es sich, daß eine große Schlinge von ihm unter spitzwinkliger Knickung in das kleine Becken eingetreten war. Nach Hebung eben dieser Schlinge aus dem Becken füllt sich sofort das blasse kontrahierte, kaum über daumendicke Coecum und bald darauf die ebenso beschaffene Flexura sigmoidea. Langsame Repositionen der eventrierten Darmschlingen, in demselben Momente starkes kotiges Erbrechen, welches förmlich in einem Guß kommt. Sofort wird der Rumpf des Patienten gesenkt und der Kopf in die herabhängende Lage gebracht, wobei der Kot durch Mund und Nase sich anstandslos entleert und die Atmung ziemlich gut vor sich geht. Ausspülung mit einer Borlösung. Naht der Bauchwunde in einer Etage. Unter Zunahme von peritonitischen Erscheinungen, trotz der kopiösen, spontanen Stuhlentleerungen und unter den Zeichen der allgemeinen Schwäche tritt am 3. IX. 03 der Exitus ein. Die am 4. IX. vorgenommene Obduktion ergab folgendes: In der rechten Brusthöhle eine mäßige Menge einer schmutzigen Flüssigkeit. Im rechten Oberlappen mehrere erbsen- bis wallnußgroße gangränöse Höhlen. Mittellappen frei, Unterlappen stark hyperämisch. Die Darmschlingen hyperämisch, stark gebläht und untereinander vielfach verklebt. $6^1/_2$ cm vor der Bauhinklappe ist das Ileum von einem bindegewebigen schmalen, sehnigen Strange

zirkulär ein wenig eingeschnürt; von da an bis zum Coecum ist das Mesenterium des untersten Ileum narbig geschrumpft, so daß das letztere der Wirbelsäule anliegt und nicht emporgehoben werden kann. Von dem erst-erwähnten, die Serosa des Ileum ringförmig umgebenden Strange ziehen gegen die Radix Mesenterii zu dendritisch sich verzweigende Narbenzüge, durch welche das Ileum an besagter Stelle ein wenig eingeknickt wird. Das distal vom Strange gelegene Ileum ist ziemlich kontrahiert und beträgt seine Peripherie 9 cm, während das proximale einen Umfang von 19 cm aufweist.

Derselbe: J. D., Mann, 67 Jahre alt, wurde am 7. IX. 03 aufgenommen. Patient erkrankte plötzlich vor 4 Tagen nach dem Heben einer schweren Last unter starken Schmerzen in der rechten Bauchseite. Den nächsten Tag hatte er noch zweimal ausgiebigen Stuhl und keine Winde, seit 2 Tagen Erbrechen, welches bald fäkulent wurde. Facies abdominalis, kleiner frequenter Puls 120, Arteriosklerosis, Lungenemphysem. Bauch eher eingesunken als aufgetrieben, nur in der Nabelgegend etwas vorgewölbt. Überall Darmschall, in den Flanken diffuses Plätschern, Bei der hohen Irrigation läßt sich das Darmrohr zirka 40 cm hoch hinaufschieben und werden 3 Liter Wasser eingegossen, welches jedoch fast rein zurückkommt. Nach der Entleerung des Wassers tritt eine lebhafte Dünndarm-Peristaltik im ganzen Abdomen auf, welche bis dahin nicht zu sehen war, wobei der Patient lebhafte Schmerzen äußert. Die Magenwaschung läßt den Magen leer erscheinen.

7. 9. Operation. Laparotomie in der Mittellinie von der Symphyse bis oberhalb des Nabels. Es stellen sich mäßig geblähte Dünndarmschlingen, welche sukzessive eventriert werden müssen, um die Ursache des Hindernisses zu finden. Nun zeigt es sich, daß der ganze Dünndarm nach rechts im Sinne des Uhrzeigers torquiert erscheint und sieht man beim Heben des Convolutes die eine Schnürfurche vor dem Coecum, die andere weniger deutlich ausgeprägt unterhalb der Plica duodeno jejunalis. Retorsion des Convolutes,

welches dieses Mal sich schwierig gestaltet und nur sukzessive vor sich geht, nachdem nur die in den Händen befindlichen Schlingen der Retorsion folgen, um 270 Grad im entgegengesetzten Sinne des Uhrzeigers, worauf sich prompt das Coecum und das oberste Jejunum füllen und ein gußartiges Erbrechen stattfindet. Dieses Mal wurde die überhängende Kopflage nicht eingehalten, sondern der Kranke in der gewöhnlichen Art mit etwas erhöhtem Oberkörper und Kopf zur Seite geneigt. Infolge dieses Zwischenfalles wurde von einer eingehenden Besichtigung des Mesenteriums Umgang genommen und die Bauchhöhle rasch in zwei Etagen geschlossen. Unter zunehmender Schwäche, trotz Kampfer- und Kochsalzinfusionen tritt am 10. IX. der Exitus ein. Bei der Obduktion fanden sich folgende Veränderungen ein: beide Lungen fast in ihrer Totalität angewachsen, ihre vorderen und unteren Ränder ausgedehnt, in beiden Unterlappen zahlreiche bohnen- bis haselnußgroße stärker gefärbte prominente atelektatische Herde. Die Bronchien sind mit eitriger Flüssigkeit erfüllt. Beide Nieren im Zustande chronischen parenchymatöser Degeneration. In der Bauchhöhle keine Flüssigkeit. An den Darmschlingen finden sich spärliche, gelblichweiße Fibrinauflagerungen, das Peritoneum viscerale und parietale sonst glänzend. Unterhalb der Plica duodeno-jejunalis findet sich eine kaum angedeutete weißliche Strangulationsfurche, während die untere 7 cm vor der Einmündung ins Coecum gelegene, blutunterlaufene Einschnürungsstelle viel deutlicher zutage tritt. Von da an bis zum Coecum erscheint das Mesenterium des untersten Ileums ganz geschrumpft und narbig sehnig entartet und letzteres fest gegen die Wirbelsäule fixiert. Sowohl von der unteren als auch von der oberen Fläche des Mesenteriums zieht je ein sehniges bandartiges Gebilde nach rückwärts und gegen die Wirbelsäule zu Die Schleimhaut des untersten Dünndarmes zeigt hie und da blutige Suffusionen.

Derselbe: J. F., Mann, 62 Jahre alt, am 16. V. 04 aufgenommen. Am 9. V. plötzlich erkrankt unter Bauch-

krämpfen und Stuhlverstopfung, seit der Zeit auch kein Abgang von Winden, Singultus, geringes Erbrechen. Der Kranke hat öfters an solchen Anfällen gelitten, doch waren dieselben schwächer und dauerten nur kurze Zeit. Zunge feucht. Puls 72, kräftig. Thorax-Organe normal. Der Bauch nur mäßig aufgetrieben, im Thoraxniveau die Oberbauchgegend und die Rippenbögen mehr vorgewölbt, die Unterbauchgegend und die Flanken eher eingezogen, allenthalben meteoristischer Schall von verschiedener Klangfarbe. Häufiges Auftreten von Peristaltik, welche von Schmerzen begleitet wird und wobei mehrere, parallel verlaufende zwei Querfinger breite Dünndarmschlingen oberhalb und unterhalb des Magens sich aufstellen, häufiger Singultus. Bei der Magenwaschung werden etwas Schleim und unverdaute Fleisch- und Caseinstückchen herausbefördert. Das Darmrohr läßt sich zirka 20 cm hoch hinaufführen, von Wasser läuft nur kaum ein halber Liter ein, welches sofort herausgepreßt wird und rein zurückkommt. Patient verweigert entschieden die Operation. Während des Tages häufiger Singultus und Krämpfe, Injektion von $^1/_2$ mg Atropin, worauf einige Winde abgegangen sein sollen. 17. V. Krämpfe zugenommen. Patient kann kaum aufrecht stehen und verlangte nun selbst die Operation. Magenwaschung ergibt kaum 200 g einer gelblich-grünen Flüssigkeit. Laparotomie. Schnitt in der Mitte oberhalb und unterhalb des Nabels, der dann noch bis zum Prozessus xyphoides verlängert wird. Entleerung einer mäßigen Menge einer blutig serösen Flüssigkeit. Es quellen stark geblähte, hochgradig gerötete Dünndarmschlingen vor, zwischen welchen auch die kontrahierte blasse Flexura sigmoidea sichtbar wird. Sukzessive Eventrierung fast des ganzen Dünndarm-Convolutes, worauf man des kollabierten Coecums ansichtig wird, von welchem aus das ganz kollabierte strangförmig zusammengezogene unterste Ileum hinter das eventrierte Dünndarm-Convolut verläuft. Retorsion des eventrierten Convolutes im umgekehrten Sinne des Uhrzeigers, also von rechts nach links um über 270 Grad,

worauf das unterste Ileum nach vorne und normal zu liegen kommt und sich sofort samt dem Coecum zu füllen beginnt. Zirka 6 cm nach aufwärts von der Einmündung des Ileums in das Coecum bemerkt man am ersteren eine deutlich ausgesprochene blasse, jedoch noch lebensfähig aussehende Strangulationsfurche. Zwischen dieser Furche und dem Coecum erscheint das Mesenterium des untersten Ileums strangförmig geschrumpft, der entsprechende Teil des Ileums selbst nach rückwärts fixiert und etwas mit dem Coecum verwachsen, welche Verwachsung sofort gelöst wird. Eine obere Strangulationsfurche wurde nicht vorgefunden, obwohl der ganze Dünndarm bis auf Duodenum gebläht erschien; es muß jedoch auch gleich hinzugefügt werden, daß nach derselben, da daß Hindernis behoben erschien, nicht ausgiebig gesucht wurde. Reposition des eventrierten Darm-Convolutes und Naht der Bauchdecken in zwei Etagen. Die Narkose verlief ruhig und ohne Erbrechen. Bis auf einen kleinen Bauchdecken-Abszeß war der Heilungsversuch ein sehr zufriedenstellender, indem schon den nächsten Tag ein ausgiebiger Stuhlgang sich einstellte und die Krämpfe ganz aufhörten. 13. VI. wurde Patient geheilt entlassen.

Derselbe: T. C., Mann, 50 Jahre alt, am 12. VII. 04 aufgenommen. Vor 16 Tagen bekam Patient plötzlich heftige Schmerzen im Bauche, bald darauf Erbrechen, seit der Zeit kein Stuhl und keine Winde, der Zustand hält bis jetzt an, nur daß das Erbrechen in den letzten Tagen ungemein heftig wurde und Patient sehr herunterkam. Puls 92, schwach, der Kranke dyspnoisch. Das Abdomen besonders in der Gegend beider Rippenbögen stark aufgetrieben, über demselben stellen sich zirka 5 quer und parallel miteinander verlaufende, eine lebhafte Peristaltik zeigende Schlingen. Singultus und Erbrechen. Die Magenwaschung ergibt reichliche Mengen fäkulenter trüber Flüssigkeit. Per rectum lassen sich über 2 Liter Wasser eingießen, welches mit einigen Kotbröckelchen vermischt zurückkommt. 13. VII. Patient willigt in die Operation

ein, die sofort vorgenommen wird. Laparotomie. Bauchschnitt oberhalb und unterhalb des Nabels. Nach Eventrierung des hochgradig geblähten und geröteten Dünndarmes bemerkt man die Torsionsstelle knapp vor dem Coecum, welch letzteres leer erscheint. Retorsion des Convolutes im Sinne des Uhrzeigers von links nach rechts um 360 Grad, worauf sich das Coecum füllt. Nun merkt man ganz deutlich zirka 2 cm von der Einmündung des Ileum in das Coecum über dem ersteren eine ausgesprochene Strangulationsfurche, von da an bis zum Coecum das unterste Ileum in Narbenstränge eingebettet. Reposition der Darmschlingen, Naht der Bauchdecke in 2 Etagen. Puls sehr schwach, Äther-, Kampfer- und Kochsalzinfusionen. $1^1/_2$ Stunden nach der Operation Exitus. 14. VII. Obduktion: Das Peritoneum parietale allenthalben glatt und glänzend. Die Dünndarmschlingen stark ausgedehnt, ihre Serosa ebenfalls glänzend, nur stellenweise von mohnkorngroßen schwarzgrauen Blutungen eingenommen. 2 cm vor der Einmündung des Ileums erscheint die Ileumserosa an der Hinterfläche verdickt und in narbige, der Längsachse des Darmes parallel verlaufende Stränge umgewandelt, welch letztere in ähnliche Verdickungen des entsprechenden Mesenteriums verlaufen. Die Serosa an der Vorderfläche daselbst glatt und glänzend, der Darm an dieser Stelle um ein Drittel enger als der oberhalb gelegene. In der Schleimhaut des Ileums zahlreiche oberflächliche kleine Geschwürchen. Das ganze Mesenterium des Dünndarmes stellenweise verdickt und von weißlichen narbigen Stellen eingenommen, ebenso ist das Mesenterium des absteigenden Kolon wie auch der Flexura sigmoidea von narbigen Strängen durchsetzt.

Derselbe: D. F., Mann, 60 Jahre alt, 31. 7. 04 aufgenommen. Vor 4 Tagen erkrankte Patient unter großen Schmerzen und Krämpfen im Bauche, seit der Zeit kein Stuhl und keine Winde. Erbrechen seit zwei Tagen. Der Kranke hatte nie früher ähnliche Beschwerden. Mäßige Dyspnoe, Nasenflügelatmen. Schmerzen im ganzen Ab-

domen, welches gleichmäßig meteoristisch aufgetrieben ist, hie und da schwache Peristaltik in Dünndarmschlingen. Die Magenwaschung ergibt etwas trübe Flüssigkeit. Die Irrigation, zirka 2 Liter, geht rein ab.

31. VII. Sofortige Laparotomie. Nach der Eröffnung des Bauches in der Mittellinie quellen hochgradig geblähte, gerötete Dünndarmschlingen vor, welche sukzessive eventriert werden. Nun bemerkt man zirka 10 cm oberhalb des Coecums die Torsionsstelle. Retorsion des ganzen Convolutes um zirka 360 Grad im umgekehrten Sinne des Uhrzeigers, worauf sich das Coecum deutlich füllt. An der Stelle der Torsion eine deutliche Strangulationsfurche, von da an bis zum Coecum finden sich im Mesenterium des untersten Ileums narbige Veränderungen. Unter zunehmender Schwäche trotz Äther-, Kampfer-, Kochsalzinfusion 1. VIII. Exitus.

Obduktion: Peritonitis fibrinosa. Die geblähten Dünn- und Dickdarmschlingen von zahlreichen fibrinösen Auflagerungen bedeckt und teils untereinander, teils mit dem Peritoneum parietale verklebt. Das unterste Ileum 10 cm vor der Einmündung in das Coecum ist rechts neben der Medianlinie in der Höhe des Promontorium an die hintere Bauchwand ziemlich stark adhärent. Die Adhärenzen werden gebildet durch weißnarbige Stränge des verdickten Mesenterium. Auch sonst erscheint die Radix mesenteri verdickt, von weißlichen Strängen durchzogen und von Blutungen durchsetzt. In der Mucosa des Dünndarmes finden sich ebenfalls zahlreiche bis kreuzergroße Blutaustritte.

Derselbe: W. S., Mann, 57 Jahre alt, 27. VIII. 04 aufgenommen. Seit 4 Tagen Schmerzen im Bauche, seit 3 Tagen Singultus, Erbrechen, seit dieser Zeit kein Stuhl und keine Winde. Seit einem Monate Übelkeiten, Zunge belegt. Puls 100, schwach, Singultus, Erbrechen gelblich fäkulenter Massen. Bauch in den untersten Partien mäßig aufgetrieben, kaum in der Höhe des Thoraxniveau, bei Berührung mäßig empfindlich; Schall teils meteoristisch, teils

tympanitisch, über dem rechten Poupartschen Bande leichte Dämpfung, beim Erschüttern deutliches Plätschern, wonach schwache Dünndarm-Peristaltik sichtbar wird. Ausheberung des Magens und Entleerung großer Mengen fäkulenten Inhaltes, das per rectum eingegossene Wasser, 2 Liter, kommt rein zurück.

27. VIII. Laparotomie. Medianschnitt von der Symphyse bis über den Nabel. Der stark geblähte hyperämische, jedoch glänzende Dünndarm quillt hervor und wird sukzessive eventriert, wobei sich auch eine große Menge einer blutig serösen Flüssigkeit entleert. Nun gelangt man an eine besonders stark geblähte und tief dunkelrot gefärbte Dünndarmschlinge, welche aus dem kleinen Becken hervorgeholt wird und an dieselbe schließt sich dann eine kollabierte, zirka 30 cm lange Dünndarmschlinge, welche sich als das unterste Ileum erweist. Bei näherer Betrachtung zeigt es sich, daß dessen Mesenterium narbig geschrumpft und das unterste Ileum um 90 Grad um seine Längsachse torquiert ist. Von da aus beginnt die Torsion des geblähten Dünndarmes um die Mesenterialachse. Retorsion im umgekehrten Sinne des Uhrzeigers, also von rechts nach links um 180 Grad. Reposition des Darmes, und, weil die Durchgängigkeit des untersten Ileum wegen der beschriebenen Veränderungen erschwert und eine Wiederholung des Volvulus befürchtet wird, wird eine Enteroanastomose zwischen dem untersten Ileum, wo es gebläht ist und dem Quer-Kolon, weil eine näher gelegene Dickdarmschlinge vorzuziehen unmöglich ist, angelegt. Darmnaht in zwei Etagen, durchgreifend durch alle Schichten und Serosa-Naht. Dauer der Operation 1 Stunde. Ruhige Narkose, während derselben kein Erbrechen, dafür aber bald nach der Narkose und auch den nächsten Tag Kotbrechen. 29. VIII. Exitus.

Obduktion: Hämorrhagisch fibrinöse Peritonitis. Parenchymatöse und fettige Degeneration sämtlicher Organe. Aspiration von Mageninhalt vorwiegend im rechten Unterlappen mit starker entzündlicher Schwellung des ent-

sprechenden Lungenparenchyms. Das unterste Ileum ist in einer Ausdehnung von 20 cm an das Peritoneum parietale angeheftet. Die angewachsene Darmschlinge trägt an ihrer ganzen vorderen Fläche mit dem Mesenterium zusammenhängende Fetträubchen, deren Grenze die Grenze des Mesenterialansatzes bezeichnet, so daß der Darm daselbst über 90 Grad um seine Achse nach links gedreht und angewachsen erscheint. Die Nahtstelle an der Enteroanastomose schließt überall gut an. Das Coecum und Colon ascendens ist durch weiße derbe mesenteriale bindegewebige Stränge an die Parietalwand angezogen und fixiert, ebenso erscheint auch das Colon descendens und die Flexura-sigmoidea an die Bauchwand fixierter, ihr Mesenterium überall narbig weiß verfärbt von hervorspringenden Stellen durchzogen. Die Radix-mesenterii des Dünndarmes in ihrem unteren Anteile verkürzt, narbig verdickt, welche Narben sich unmittelbar in die strangförmigen, die unterste Ileumschlinge fixierenden Mesenterialverdickungen fortsetzen.

Derselbe: N. S., Mann, 26 Jahre alt, 7. XI. 04 aufgenommen. Seit gestern heftige Krämpfe im Bauche, bald darauf Erbrechen, kein Stuhl, einige Winde sollen abgegangen sein. Puls 144, schwach, Augen halloniert. Temperatur 38, der Bauch in seinen oberen Partien, besonders zwischen dem rechten Rippenbogen und dem Nabel aufgetrieben, unterhalb des Nabels eher eingezogen. Leberdämpfung nicht vorhanden. Nirgends Peristaltik, auch kein Gurren vorhanden. Das Mastdarmrohr läßt sich zirka 20 cm hoch hinaufschieben und werden fast 4 Liter Wasser eingegossen, welches fast rein zurückkommt. Die Magenspülung ergibt nur wenig dunkelgefärbten Inhalts. Der Kranke verweigert die ihm vorgeschlagene Operation, bricht fortwährend, verfällt immer mehr. 8. XI. Exitus.

Obduktion: Volvulus des unteren Ileum. Hochgradige Hyperämie des Ileum. Verwachsung des untersten Ileum an die hintere Bauchwand. Fettige Degeneration des

Herzens. Parenchymatöse Degeneration der inneren Organe. Im Abdomen eine größere Menge einer blutig gefärbten Flüssigkeit, der Dünndarm sehr stark aufgebläht, seine Serosa gerötet. 14 cm oberhalb der Klappe findet sich eine Torsion des Ileums um 180 Grad im umgekehrten Sinne des Uhrzeigers von rechts nach links. Von dieser Stelle nach aufwärts der Dünndarm dunkelblaurot auf einer Strecke von 3 m, dann geht die Färbung in ein helleres Rot über. An der Torsionsstelle am Darm ein deutlicher, blaßer Ring nachweisbar, während nach oben zu keine scharfe Grenze zu sehen ist. Am untersten zirka 10 cm langen Teile des Ileums eine Torsion des Darmes um seine Längsachse um zirka 90 Grad infolge der Anwachsung der unteren und der vorderen, dem Mesenterium gegenüberliegenden Darmwand an das rückwärtige Peritoneum parietale, das Coecum partizipiert an dieser Anwachsung nicht. Der Dickdarm kontrahiert und blaß.

Fast in jedem angeführten Falle wird Bezug genommen auf die voraufgegangene Mesenterialperitonitis, so daß mit Wilms wohl die Frage berechtigt erscheint, ob nicht dieselbe häufiger nicht disponierende, sondern Folgezustand der Achsendrehung ist.

Zuerst hat Graser in überzeugender Weise den Zusammenhang zwischen pathologischen Veränderungen des Darmes und der Mesenterialperitonitis nachgewiesen und die Beziehungen der sogenannten falschen Divertikel zu Lageveränderungen des Darmes erörtert. Da er bei einer großen Anzahl von Leichen mehr oder weniger deutliche Schrumpfungen am Mesenterium der Flexura sigmoidea fand, war es sehr verlockend, hier einen Kausalnexus zwischen Schrumpfung und Lageveränderung zu suchen. Nach Graser haben noch zahlreiche Autoren über dieses Thema gearbeitet und nachgewiesen, daß zwischen der Mesenterialperitonitis und dem Volvulus der Flexura tatsächlich ein Zusammenhang besteht. „Um kurz zu rekapitulieren, sagt Danielsen, so verstehen wir unter Mesenterialperitonitis einen chronischen, bisweilen schon

im fötalen Leben verlaufenden Entzündungsprozeß am Bauchfell des Gekröses, welcher unter Narbenbildung heilt und durch Schrumpfung eben dieser Narben eine Verkleinerung und Zusammenziehung des ganzen Mesenteriums in der Querachse bewirkt.“ Nach Riedels Untersuchungen lokalisiert sich der Prozeß häufig am intensivsten und frühesten in den vom Darm entferntesten Partien des Mesenteriums, also in der Radix. Schrumpft aber die Radix, so nähern sich die Fußpunkte der zugehörigen Darmschlingen und die Disposition zur Achsendrehung ist gegeben (Heberling).

Für die Achsendrehung des Dünndarmes hat Philipowicz die Bedeutung der Mesenterialperitonitis nachgewiesen. In den von ihm angeführten Fällen handelt es sich um eine deutliche Narbenbildung im Mesenterium sowie in Fall 5 auch noch um die Erscheinungen von chronischer Mesenteriitis im übrigen Dünndarm und in Fall 4 und 6 neben der Mesenteriitis des Dünndarms auch noch um eine solche der Flexura sigmoidea bezw. fast des ganzen Dickdarms. Er machte hierbei die Beobachtung, daß „beim Dünndarm-Volvulus das Mesenterium des untersten Ileum, insbesondere dessen unteres Blatt, in einer Ausdehnung von zirka 2—15 cm vom Coecum nach oben oralwärts narbig geschrumpft und dadurch das unterste Ileum daselbst an die hintere Bauchwand fixiert ist. Durch den Umstand jedoch, daß gewöhnlich die untere Platte des Mesenteriums an dem Schrumpfungsprozeß stärker beteiligt ist, macht gleichzeitig das unterste Ileum oft eine Drehung von zirka 20 Grad um seine eigene Achse, indem die freie, dem Mesenterium gegenüberliegende Wand des Darmes nach rückwärts zwischen die Blätter des Mesenteriums gezogen wird.“

Auf Grund dieser Beobachtungen erklärt er dann: „wenn die Narbenbildung nur im Mesenterium des untersten Ileum vorgefunden worden wäre, so hätte man eventuell auch nur an eine Steigerung der durch embryologische Entwickelung bedingten, fast immer vorkommenden Narben-

bildung am unteren Blatt des Mesenteriums denken können; da jedoch diese Narbenbildungen und sehnigen strangartigen Verdickungen auch sonst im Mesenterium des Dünndarmes und auch des Dickdarmes beobachtet wurden, so dürfte man kaum fehlgehen, wenn man auch hier die Narbenbildung als einen Ausdruck der vorausgegangenen Mesenteriitis in ähnlicher Art wie Virchow, welcher dieselben als Residuen einer chronischen Peritonitis deutet, annimmt. Über die Ursachen dieser Entzündungen etwas bestimmtes auszusagen, dürfte sehr schwer fallen."

Daß demnach die Mesenterialperitonitis auch bei der Entstehung meiner Volvulusform eine große Rolle spielt, wird wohl niemand in Zweifel ziehen. Es läßt sich bei meinem Falle deutlich der Nachweis erbringen, daß die Strangulation im oberen Teil des Dünndarmes begonnen und allmählich den abführenden Darmschenkel soweit nach sich gezogen hat, bis die Verwachsungen des Colon mit dem unteren Ileum die weitere Entwickelung des Volvulus hemmte. Hierdurch erklärt sich die Drehung um 180 Grad. Die Drehung ist in meinem Falle der Richtung des Uhrzeigers entgegengesetzt. Eine solche Drehung erklärt Wilms damit, daß nicht strangulierende Kreuzungen des Duodenums auch so beobachtet werden, daß der abführende Dünndarmschenkel hinter dem zuführenden vorbeigeht und ihn kreuzt. Dann haben wir eine von rechts über hinten nach links erfolgte Drehung, die ihrerseits wieder zum strangulierenden Volvulus führen kann.

Bei einer Drehung um 180 Grad braucht aber nach Wilms weder eine Störung der Gefäßzirkulation noch der Darmpassage vorhanden zu sein, und es muß daher die Möglichkeit zugegeben werden, daß eine derartige Drehung sich in solcher Situation längere Zeit befinden kann. Der Volvulus ist dann latent.

Leichtenstern hat schon notiert, daß nicht immer mit der Achsendrehung absoluter Verschluß verbunden ist, sondern häufig nur Verengerungen, welchen an den beiden Fußpunkten des Volvulus ihren Sitz haben.

Wenn man die Krankengeschichten von Dünndarm-Volvulus durchliest, so findet man gar nicht selten schon in der Anamnese auf frühere Darmstörungen hingewiesen, so z. B. von Philipowicz Fall 3, wo es heißt: „Patient erkrankte unter Bauchkrämpfen und Stuhlverstopfung, seit der Zeit auch kein Abgang von Winden, Singultus, geringes Erbrechen. Der Kranke hatte öfter an solchen Anfällen gelitten, doch waren dieselben schwächer und dauerten nur kurze Zeit.“ Ebenso heißt es Fall 3 von Braun (Richter, Dissertation): „Patient, der seit Sonnabend keinen Stuhl mehr gehabt, ist am Montag unter heftigen Leibschmerzen und Erbrechen erkrankt, wie er angeblich schon öftere leichte Anfälle gehabt hat. Es ist diesmal aber immer schlimmer geworden, so daß Patient sich in die Klinik begeben mußte.“

Als Beweis für ein latentes Stadium des Volvulus können auch die Fälle gelten, bei denen erst in späteren Jahren ein Ileus aufgetreten ist, während die ganze Situation des Darmes auf eine angeborene Anomalie hinweist. In den Fällen, in welchen der ganze Dünndarm oft noch mit dem Coecum bei älteren Patienten torquiert gefunden wurde, ist man direkt zur Annahme gezwungen, daß die Drehung, die vielleicht im Laufe der Jahre allmählich stärker und stärker geworden, schon lange Zeit bestanden hat, ohne Verschluß des Darmlumens und ohne Strangulation des Mesenterium.

Ich nehme nun in meinem Falle einen latenten Volvulus an.

Die quer durch das Abdomen ziehende Dünndarmschlinge muß, da sie kollabiert ist, unterhalb des Hindernisses liegen. Da die geblähten Schlingen unter ihr hindurchgezogen waren, muß der Darm an der Übergangsstelle in die gedrehte Partie abgeknickt sein. Die gedrehte Dünndarmschlinge ist durch Adhäsionen fixiert, und das Mesenterium narbig kontrahiert. Ich bin nun der Ansicht, daß die Drehung dieser Schlinge das Primäre war, da ja nach Philipowicz gleichzeitig mit dem Schrumpfungs-

prozeß im Mesenterium das unterste Ileum oft eine Drehung um zirka 90° Grad um seine eigene Achse macht. In dieser Situation wurde die gedrehte Dünndarmschlinge durch Adhäsionen fixiert, die dann durch Knickung infolge der Dislokation des Ileums, wie sie auch schon von Leichtenstern beobachtet wurde, die gefahrbringende Okklusion herbeiführten. Wodurch aber die Knickung ausgelöst wurde, läßt sich mit Bestimmtheit nicht feststellen, wenn auch die Möglichkeit zugegeben werden muß, daß durch intensiveren Druck infolge starker Füllung des Darmes an der Drehungsstelle, oder durch stärkere Peristaltik eine Knickung auftreten kann.

Ich nehme demnach also im Gegensatz zu Wilms mit Peiser die Abknickung bei der Entstehung des Wringverschlusses als das Sekundäre an. Wilms läßt den Wringverschluß des Darmes in folgender Weise zustande kommen: Denken wir uns (Figur), daß ein Darm von a—b

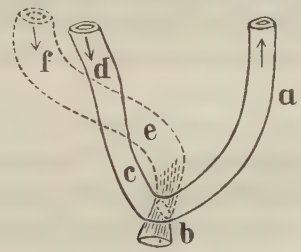

fixiert ist, so wird bei geringer Füllung des zuführenden Schenkels die Darmschlinge in der Lage c d liegen können. Bei starker Füllung des Darmrohres aber schlängelt sich der am Mesenterium fixierte Darm und macht Windungen, die um so stärker werden, je reichlicher die Füllung ist. Es kann also vorkommen, daß der zuführende Schenkel c d bei anderer hochgradigerer Füllung durch Gas oder flüssigen Inhalt seine Stellung ändert und die Lage e f einnimmt. Damit trifft e f spitzwinklig bei b mit dem Schenkel a b zusammen, und es entsteht dann eine Knickung mit ventilartigem Verschluß. Bei solcher Dehnung

erfolgt zugleich eine Drehung des Darmes um seine Darmachse im Sinne des Wringverschlusses, es gesellt sich zur Knickung dann auch noch die Drehung und verschließt somit das Lumen völlig."

Wilms setzt also voraus, daß der Darm normalerweise oder infolge pathologischer Prozesse fixiert ist. Demnach ist bei der Entstehung des Wringverschlusses die Fixation primär. Bei stärkerer Füllung des Darmes, die vor einem Hindernis leicht eintreten kann, tritt eine Knickung an der Fixationsstelle ein. Der zuführende Schenkel des Darmes wird gedehnt und der Darm verlängert. Da das Mesenterium der Verlängerung einen Widerstand entgegensetzt, so muß die Verlängerung zur Schlängelung des Darmes führen, mit der immer eine Drehung in der Darmachse verbunden ist. Nach Wilms verstärkt eine solche Drehung noch die Knickung und verlegt die Passage ganz. Der Verschluß erfolgt durch eine Drehbewegung des Darmes, die ähnlich ist der Bewegung beim Auswringen von Wäschestücken. Die Knickung an der Fixationsstelle also ist das Primäre, und erst sekundär wird durch die Drehung der Verschluß vollständig.

Peiser rechtfertigt seine Annahme, daß in seinem Falle die Drehung des Darmes um die Längsachse das Primäre sei, die Abknickung nach erfolgter Fixation das Sekundäre, durch den pathologisch-anatomischen Befund seines Falles, den anzuführen, ich nicht unterlassen möchte.

43jährige Gärtnersfrau. Familienanamnese ohne Belang. Von früheren Krankheiten weiß sie nur anzugeben, daß sie vor 15 Jahren, als sie 3 Tage nach der Geburt eines Kindes aufgestanden war und zu arbeiten begann, sogleich Schmerzen im Leibe bekommen hätte. Stuhl und Winde gingen 3 Tage nicht ab, später aber so reichlich, daß sie sie nicht halten konnte. Vor 8 Jahren hat sie eine puerperale Mastitis durchgemacht. In den letzten 2 Jahren bestand mitunter Übelkeit und Erbrechen nach dem Essen. Doch dauerten diese Beschwerden immer nur einen Tag lang. Ihre jetzige Krankheit begann, nachdem sie vorher

keinerlei Beschwerden im Leibe und täglich normalen Stuhl gehabt hatte, am 1. IX. 07 nachmittags mit starken Schmerzen in der rechten Unterbauchgegend und Erbrechen. Schon vormittags hatte sie Magenbeschwerden gehabt, aß aber dennoch zu Mittag eine Portion gebratenes Entenblut, ein angeblich sehr schwer verdauliches Gericht. Die Schmerzen traten anfallsweise auf, Winde gingen nicht ab, sondern fingen sich in der Blasengegend, Erbrechen hörte zunächst auf, der letzte Stuhl erfolgte dünnbreiig am 3. IX. Seit dem 4. IX. unter großen Schmerzen Kollern im Leibe, allmähliche Auftreibung desselben, täglich Erbrechen auch ohne Nahrungsaufnahme. In den letzten Tagen hat das Erbrochene kotig ausgesehen. In der ganzen Zeit bestand Hitzegefühl und beim Versuche aufzustehen Frost. Der behandelnde Arzt (Dr. Hampel) verordnete anfangs Opium und Umschläge, worauf Besserung eintrat, Atropin und hohe Einläufe blieben ohne Erfolg. Deshalb am 12. IX. Transport in die Klinik, wo Patientin $3^1/_2$ h nachmittags eintrifft.

Status: Frau in mäßigem Ernährungs- und leidlichem Kräftezustand. Puls 100, regelmäßig, weich, Temperatur 36,6, Atmung 20. Sensorium frei. Zunge belegt, etwas trocken, Foetor ex ore. Herz und Lungen o. B. Urin wird spontan entleert, frei von abnormen Bestandteilen. Abdomen ist stark aufgetrieben und gespannt. Die Auftreibung ist am stärksten um den Nabel herum, wo man auch wiederholt nach Palpation kräftige Peristaltik von Darmschlingen sieht. Die Bauchdecken sind zwar dünn, doch ist die Palpation durch die Spannung erschwert. Eine deutliche Resistenz ist nirgends zu fühlen, es besteht Druckempfindlichkeit in der Ileocoecalgegend. Erguß ist nicht nachweisbar, überall heller tympanitischer Schall. Leber und Milz sind leicht vergrößert. In den oberen und mittleren Partien des Leibes sind deutlich Darmgeräusche zu hören. Mit Einsetzen sichtbarer Peristaltik treten heftige Schmerzen in der rechten Unterbauchgegend auf. Die Untersuchung per rectum und per vaginam ergibt

keinen Befund, die Bruchpforten sind frei. Von Wassereingießung und Aufblähung des Dickdarms wurde mit Rücksicht auf den geschwächten Allgemeinzustand der Patientin abgesehen.

Die Diagnose lautete auf akuten, vollkommenen Darmverschluß. Obturationsileus ohne Peritonitis, in den unteren Darmabschnitten. Mit Rücksicht auf die Angabe des Ehemannes, daß seine Frau in den letzten Monaten stark abgemagert wäre, wurde in erster Linie an ein bisher latent gebliebenes Darmkarzinom gedacht.

Ausheberung des Magens ergibt gelblich gefärbte, kotig aussehende Massen.

Operation 4 h nachmittags: in ungestörter Äthernarkose. Zirka 12 cm langer Schnitt in der Medianlinie vom Nabel abwärts. Nach Eröffnung des Peritoneums drängen sich stark geblähte Dünndarmschlingen hervor, sie sind hochrot, die Gefäße stark injiziert, die Serosa jedoch überall glatt und glänzend. Mit der eingeführten Hand wird das Colon descendens abgetastet, ohne daß ein Tumor nachweisbar ist. Der Schnitt wird um einige Zentimeter nach oben verlängert und das Netz mit dem Colon transversum hervorgeholt. Letzteres ist im Gegensatz zu den Dünndarmschlingen vollständig kollabiert. Es werden nun einige der geblähten Dünndarmschlingen eventriert und in warme, feuchte Tücher gehüllt. Jetzt sieht man in der rechten Unterbauchgegend kollabierten Dünndarm. Unter Leitung des Auges wird die Übergangsstelle von geblähtem und kollabiertem Dünndarm aufgesucht. Sie liegt etwa 3 Querfinger breit rechts oberhalb des Promontoriums. Man sieht hier eine aus der rechten Bauchseite von oben herabkommende, hochgradig geblähte Dünndarmschlinge, die ammonshornartig gekrümmt plötzlich unter dem zylinderförmig aufgerollten Mesenterium des ihre Fortsetzung bildenden Darmstückes verschwindet. Dieser selbst ist auf eine kurze Strecke völlig verdeckt und kommt dann völlig kollabiert unter dem aufgerollten Mesenterium hervor.

Es sieht aus, als wäre die zuführende geblähte Dünndarmschlinge in das aufgerollte Mesenterium des ihre Fortsetzung bildenden Darmstückes invaginiert. Die Hinterfläche des Mesenteriums der zuführenden Schlinge sieht nach links. Die Aufrollung des Mesenteriums läßt sofort erkennen, daß es sich um eine Drehung des zugehörigen Darmstückes um seine Längsachse handeln muß. Das aufgerollte Mesenterium verläuft fast quer in einer Länge von etwa 8 cm von rechts nach links, so daß eine Abknickung der von rechts oben herunterkommenden, zuführenden Schlinge zustande gekommen sein mußte. Es bedarf nur geringen Zuges, um das gedrehte, von seinem eigenen Mesenterium bedeckte Darmstück hervorzuziehen. Man hat beim Ziehen den Eindruck, als wäre die Drehung vielleicht etwas stärker als 90 Grad. Das Hervortreten des gedrehten Darmes beim Herausziehen geschieht deutlich in einer Spirale. Sofort nach Befreiung des Darmes gleitet dünnbreiiger Darminhalt ohne Hindernis aus der geblähten Darmschlinge in den abführenden Darmteil. Eine Schnürfurche ist nicht vorhanden. Dagegen findet sich an der dem Mesenterialansatz gegenüberliegenden Seite des Darmes ein fast markstückgroßer, etwa 2 mm dicker, frischer Fibrinbelag, dem an der Hinterfläche des zugehörigen Mesenteriums eine erbsengroße, leicht gerötete und mit ganz kleinen Fibrinfleckchen belegte, etwa 2 Querfinger breit vom Mesenterialansatz am Darm entfernte Stelle entspricht. Nirgends finden sich, hier oder sonst im Abdomen, Stränge, Narben, Verwachsungen oder Tumoren. Die Stelle des Ileus liegt etwa 80 cm oberhalb der Ileocoecalklappe.

Durch leichtes Schütteln des Darmes wird ein Teil des Darminhalts aus den geblähten Schlingen nach abwärts befördert. Darauf Reposition der Darmschlingen, Naht der Bauchdecken in 3 Etagen. Aseptischer Verband.

Patientin übersteht den knapp 30 Minuten dauernden Eingriff gut. Völlig fieberfreier Verlauf. Heilung der Wunde per primam. Am folgenden Tage auf Rizinus und Einlauf zunächst kein Stuhl, erst am übernächsten

Tage erfolgt solcher spontan. In den nächsten Tagen sehr reichlicher Stuhl, der sich zu Diarrhöen steigert, so daß Patientin mehrmals Opium erhält. Kein Blut im Stuhl. Vom 7. Tage ab täglich einmal geformter Stuhl. Patientin steht nach 12 Tagen auf und wird nach 17 Tagen geheilt entlassen.

Betrachten wir den pathologisch-anatomischen Befund, der allein dem Falle Interesse verleiht, so finden wir mit Sicherheit eine Drehung eines kleinen Darmstückes um seine Längsachse. Dasselbe war dem Auge durch das eigene Mesenterium, dessen hinterer d. h. der hinteren Bauchwand zugekehrter Fläche es durch eine frische Fibrinschicht fixiert auflag, verborgen. Am Übergange des zuführenden Darmschenkels in die gedrehte Partie war der Darm abgeknickt, da der zuführende, hochgradig geblähte Darm von rechts oben nach unten herunterkam, um in die fast querliegende gedrehte Partie überzugehen. Die Hinterfläche des Mesenteriums der zuführenden Schlinge sah nach links, so daß man, wenn man will, von einer beginnenden Drehung dieser Schlinge um ihre Mesenterialachse sprechen kann.

Peiser hat dann noch 3 Fälle in der Literatur verzeichnet gefunden, die ich hier folgen lasse.

1. Streubel. Kind beginnt 12 Stunden nach der Geburt zu brechen. Leib gleichmäßig aufgetrieben. Stuhl nicht zu erzielen. Anlegung eines künstlichen Afters von den Eltern abgelehnt. Tod des Kindes nach 40 Stunden. Bei der Sektion drängte sich nach der Eröffnung der Bauchhöhle eine dicke braunrote, mit Mekonium gefüllte Darmschlinge vor; die Parietalfläche des Bauchfells war nicht entzündet. Bei der näheren Untersuchung stellte es sich heraus, daß die gedrehte Schlinge dem Ileum angehörte; etwa 3 Zoll über dem Coecum hatte das Ileum eine halbe Drehung in seiner Längsachse erlitten, und es hatte sich der Dünndarm über der Drehung in eine Schlinge mit großem Bogen gesenkt, welche über dem Coecum mit dem untersten Teile des Colon ascendens lag. Unterhalb

der Drehung war der Darm leer, so daß der Dickdarm höchstens die Breite eines kleinen Fingers zeigte. Nach Reposition der Drehung ließ sich der Darminhalt von oben nach unten drücken. An der Drehungsstelle war der Peritonealüberzng des Darmes gefaltet, mit einer dünnen Exsudatschicht bedeckt; nach Aufschneidung des Darmes zeigte sich die Schleimhaut dunkel gerötet, sammetartig.

2. Mac Callum. Kind, das am 5. Tage nach der Geburt stirbt. Diese bot große Schwierigkeiten, da der Leib ungewöhnlich ausgedehnt war. Es erfolgte kein Stuhl, allmählich trat Koterbrechen auf. Bei der Autopsie erschien der Leib stark aufgetrieben, bei Bewegung des Leichnams floß stinkende fäcale Masse aus Nase und Mund. Die Bauchwände waren mit der vorderen Fläche des Dick- und eines Teiles des Dünndarms fest verlötet. Aus den Därmen entleerte sich beim Einschnitt eine große Menge stinkender Fäces. Der Dickdarm besonders war stark erweitert, verdickt, dunkel und an einzelnen Stellen selbst schwarz verfärbt; sie boten den Anschein einer intensiven, lange bestehenden Entzündung dar. Das Mesenterium war verdickt, kongestioniert. Im Dünndarm war die Entzündung von kürzerer Dauer, wie die frischen Adhäsionen und die ergossene Lymphe bewiesen. 6—8 Zoll vor der Ileocoecalkappe zog quer durch den Darm ein dichtes Band und bildete einen fast undurchgängigen Abschnitt; gleichzeitig fand sich der Darm an der Einschnürungsstelle um einen Viertelkreis um sich selbst gedreht, so daß kaum eine feine Sonde sein Lumen passieren konnte.

3. Gärtner. 6 Tage altes Kind. Da kein Stuhl erfolgt und fäkulentes Erbrechen besteht, Anlegung eines künstlichen Afters. Bald darauf Exitus letalis. Eine wörtliche Wiedergabe des Sektionsprotokolls verbietet sich durch seine Länge. Ich hebe nur das wichtigste heraus: Der Darm verengt sich an einer etwa 30 cm vom Pylorus entfernten Stelle plötzlich in unaufgeschnittenem Zustande auf einen Querdurchmesser von 12 mm, während letzterer noch unmittelbar vor dieser Stelle 30 mm und hinter ihr

15 mm beträgt. Verfolgt man in dieser Gegend die Ansatzlinie des Mesenteriums, so zeigt sich, daß dieselbe in einer Länge von zirka 4—5 cm eine ausgezogene, unregelmäßige Spiraltour beschreibt, der Darm also in der Gegend dieser ersten Verengerung gewissermaßen eine Drehung um seine Längsachse erleidet, wodurch einerseits blinde Buchten zwischen Mesenterium und Darm entstehen, andererseits letzterer den überwiegenden Teil seines Hohlraumes alternierend in Form konvexer Ausbuchtungen bald nach vorn, bald nach hinten wendet. Im übrigen fanden sich 2 Atresien des Dünndarmes, doppelte Abschnürung des Dickdarms usw.

Von einigen Autoren wurde die Drehung des Dünndarmes um seine eigene Achse stark bezweifelt. Kuliga unterwirft die Fälle Streubel, Callum und Gärtner einer kritischen Besprechung und sagt: „Diese beiden Fälle (Callum und Gärtner) sind somit trotz der großen Unwahrscheinlichkeit eines Vorkommens dieser Art Achsendrehung nicht klar zu stellen. Ganz merkwürdig ist aber erst der Fall Streubel . . . . Die Drehung des Darmes um die Längsachse ist aber trotz der Gärtnerschen Angabe, daß das Mesenterium des Darmes sich in Gestalt einer Spirale am Darm angesetzt habe, so unwahrscheinlich, daß wir auch sie wohl als Ursache zur Entstehung der Atresien zurückweisen dürfen.“

Sowohl in meinem Falle, wie auch in dem von Peiser angeführten, kann aber doch wohl kein Zweifel darüber entstehen, daß die Dünndarmschlinge um ihre eigene Achse gedreht ist, wodurch einerseits das Vorkommen der Drehung des Dünndarmes um seine Längsachse über jeden Zweifel erhaben ist.

Mit vollem Rechte glaube ich für meinen Fall den Namen Wringverschluß annehmen zu dürfen, indem ich mit Peiser annehme, daß eben der Wringverschluß des Darmes auf zweierlei Art entsteht.

Resumé.

1. Die Mesenterialperitonitis ist als ätiologisches Moment für den Dünndarmvolvulus nicht von der Hand zu weisen.

2. Die Möglichkeit der latenten Form des Volvulus muß zugegeben werden.

3. Bei der Entstehung des Wringverschlusses kann sowohl die Knickung primär, die Drehung des Darmes sekundär, wie umgekehrt die Drehung primär, die Knickung sekundär sein.

Literatur.

1. Callum cit. nach Jungklaus, Fötale Peritonitis. Inaug.-Diss. Marburg 1898.
2. Danielsen, Über den Volvulus des ganzen Dünndarmes und aufsteigenden Dickdarmes. Beiträge zur klinischen Chirurgie. 1906.
3. Gärtner, Multiple Atresien und Stenosen des Darmes. Jahrbuch für Kinderheilkunde N. F. 20. 1883.
4. Graser, Das falsche Darmdivertikel. Verh. der Gesellschaft für Chirurgie. 1899.
5. Heberling, Über Strangulationsileus. Inaug.-Diss. Kiel 1898.
6. Kuliga, Zur Genese der kongenitalen Dünndarmstenosen. Zieglers Beiträge zur pathologischen Anatomie 33.
7. Möhring, Deutsche medizinische Wochenschrift. 1905. No. 7.
8. Peiser, Über den sogenannten Wringverschluß des Darmes. Beiträge zur klinischen Chirurgie. 1908.
9. Philipowicz, Zur Kasuistik und Ätiologie des Dünndarmvolvulus. Archiv für klinische Chirurgie. 1905.
10. Riedel, Über Ileus. Mitteilungen aus den Grenzgebieten der Medizin und Chirurgie 2.
11. Wandel, Über Volvulus des Coecum und Colon ascendens. Mitteilungen aus den Grenzgebieten der Medizin und Chirurgie 11.
12. Wilms, Der Ileus. Deutsche Chirurgie. 1906.

Lebenslauf.

Ich, Alexander Merkert, katholisch, preußischer Staatsangehöriger, wurde geboren am 28. Januar 1881 in Bonn, als Sohn des Metzgermeisters Alois Merkert zu Bonn, besuchte daselbst die Volksschule und das Gymnasium, und bestand am 24. Februar 1902 das Abiturienten-Examen. Hierauf studierte ich in Würzburg 5 und Bonn 6 Semester Medizin, bestand das Physikum am 27. Juli 1905 und das Staatsexamen am 2. April 1908. Bis 1. August war ich als Medizinal-Praktikant am St. Josefshospital in Ruhrort und vom 1. August ab am Knappschaftslazarett in Zabrze tätig.